

17 知的障害者の異食による麻痺性イレウスの検討

AMG 東大宮総合病院 放射線科⁽¹⁾ 外科⁽²⁾
 ○茂木 雅和⁽¹⁾ 中村 哲子⁽¹⁾ 島田 雅之⁽¹⁾
 小林 悟史⁽¹⁾ 鈴木 仁史⁽¹⁾ 小島 成浩⁽²⁾

【はじめに】

現在、医政局長から『読影の補助』に関する通知が出たことで、放射線技師の一次読影が話題に上がっているが、現状は一次読影が行える程の力のある技師は少ない。そのため技師間での症例共有・検討を行う事が、個人の読影力向上に繋がっていく。今回、急性腹症としてオーダーの多い腸閉塞の症例で、知的障害者の異食による麻痺性イレウスを経験し、臨床・読影の観点から学んだいくつかの内容を画像とともにこの場で報告する。

【症例】

[患者] 16歳、男性。

[主訴] 嘔吐・腹部膨満。

[既往歴] 知的障害、手術歴(-)。

[家族歴] 特記すべき事項なし。

[現病歴] 腹痛を主訴に他院受診。

投薬治療にて症状改善得られず嘔吐腹部膨満が増悪したため当院内科受診。

[現症] 腹部膨満。反跳痛なし。

知的障害のため身体所見はとりにくい状態。

[Labo] WBC 12400、CRP 29.81

炎症反応がかなり高値であるが、絞扼性を疑わせるLD、CKは正常値であった。

[腹部 Xp] 腸閉塞での特異的な所見である

ニボー像、小腸ガスが確認出来る。

[腹部 CT] 空腸優位に拡張があり、上行結腸まで及ぶ。小さい気泡も多数あるため穿孔の有無の判断に迷う。血管内血栓、SMA 症候群様の所見は見られない。動脈相では虚血性変化が見られず、明らかな closed loop は証明されない。画像上絞扼性は否定的であるが、麻痺性イレウスと判断するには難しいものである。

【経過】

入院後、投薬にて経口摂取可能まで改善したが、経時評価の腹部 CT にて十二指腸水平脚に通常見られない air (線状・索状)を確認し、入院時の CT と比較してほとんど変化を認めず異物の

可能性を考える。その後6日経過の腹部 CT 再検にて、同じく十二指腸水平脚に不可解な索状が見られたため上部内視鏡検査を施行。十二指腸水平脚に10本のストローを認めたため、内視鏡的に異物除去を行った(図1)。ストローの圧迫部には潰瘍形成を認めたため、絶食・投薬にて治療、経過良好のため退院となる。

今回の症例のように異物が腸管内に存在する場合でも機械性と診断するのではなく、異物により腹腔内で炎症が起こった結果の麻痺性イレウスであると診断された。

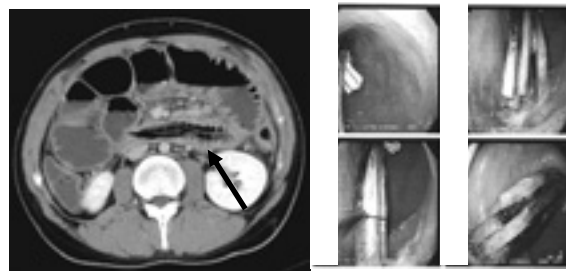


図1：腹部 CT 画像、内視鏡画像

【考察】

既往として知的障害がある事から、撮影を行う前から異食の可能性を考慮すべきであった。

患者状態は経口摂取可能まで軽快にあるが、経時的に撮影された画像では十二指腸水平脚部にある異物の変化がほとんど見られなかった。

画像だけでなく現病歴から柔軟に対応を行い、技師の立場から診断に優位な画像情報の提供を心がける事で必然的に新たな視野が生まれ画像の見方も変わるものと思われる。

【まとめ】

急性腹症の症例には緊急性の高い場合が多々あるため、放射線技師もある程度の読影力を身につけてから撮影にあたる必要がある。それには、読影医・他科の医者との交流も大事にすべきである。今回の症例を含め、これから撮影するすべての症例が自分の成長の種になると思い検査にあたっていききたいと感じた。