

33 PCI 施行時に左外腸骨動脈仮性動脈瘤をきたした症例の検討

所沢ハートセンター

○柴 俊幸 大西 圭一

【背景】

厚生労働省「チーム医療の推進に関する検討会」における「チーム医療の推進について」の報告書内にて診療放射線技師の読影補助が促され、チーム医療としての役割は今後大きくなると考えられる。

【目的】

当院にて経皮的冠動脈形成術（PCI）を行った患者について、穿刺が原因と考えられる左外腸骨動脈仮性動脈瘤を生じ、診療放射線技師の読影補助が診断および治療において有用であると考えられた症例を経験したため報告する。

【対象患者】

①患者情報

48歳、男性、169cm、118kg

②既往歴

高血圧、高度肥満

③経過

右冠動脈 #1 完全閉塞が責任病変と考えられる3枝病変を含む急性心筋梗塞にて当院搬送されPCI施行。

PCI施行3日後より左鼠径部に視覚的な血腫を認めるも超音波検査下において確定的な所見が認められず、翌日皮下血腫精査目的にて単純CT依頼される。

【診断及び治療】

1) 単純CT施行（図1）

左外腸骨動脈腹側に周囲血腫像を含む類円形の構造物を認めた。なお血算データ上、大きなHb低下は認められず、Activeな出血は否定的であると考え、穿刺が原因と考えられる医原性仮性動脈瘤を疑い、診断のために担当医へ造影CTの追加検査を促す。

2) 造影CT施行（図2）

単純CTにて認められた類円形の構造物は、動脈相にて造影効果を示し、医原性仮性動脈瘤と診断。また静脈相を撮影するも周囲血腫には造影効果認められず、Activeな出血はないと考えられた。

【結語】

読影補助から追加造影検査を促すこと診断が可能となり、本症例においてはCT施行同日に超音波ガイド下トロンビン注入療法が行われ、迅速な治療が可能となった。

検査に当たる診療放射線技師は疾病への知識に加え、画像所および臨床所見をもとに鑑別診断の補助を行うことで医師や他のスタッフの信頼を得ることができ、チーム医療を担う一端として、より高度な医療を提供することができると考えられる。

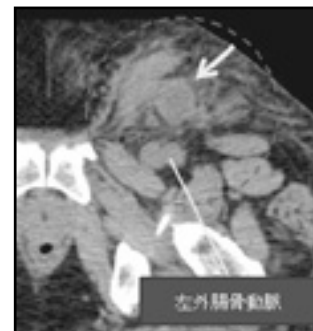

図1：単純CT像

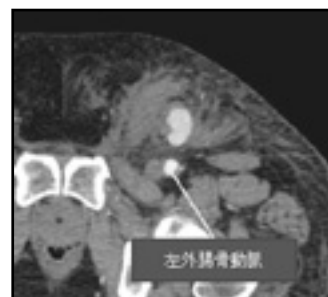


図2：造影CT像