

テクニカルディスカッションMRI（頭部）

埼玉医科大学病院
市川隆史

問題1から問題6が頭部領域の問題となっています。

問題1. 脳幹梗塞

提示した画像はT1WI、DWI、ADCmap、FLAIRで橋の左側部にDWI高信号、ADCmap低信号、FLAIR高信号の急性期の橋梗塞の問題でした。この問題の正解率が高い結果となりました。

脳梗塞の病期による各画像信号の信号変化を示し（表1）、この症例が急性期に該当することを説明しました。また、脳幹部の支配血管や脳梗塞の分類、脳梗塞の治療方法なども紹介しました。

表1：MRIにおける脳梗塞の所見

病期	DWI	ADCmap	T2WI
発症直後 0-1時間	所見なし	所見なし	所見なし
超急性期 1-24時間	高信号	低信号	所見なし
急性期 1-7日	高信号	低信号	高信号
亜急性期 1-3週間	高信号から 低信号へ	低信号から 高信号へ	高信号
慢性期 1か月～	低信号	高信号	高信号

問題2. 慢性硬膜下血腫

右側頭から頭頂部にかけて三日月状の病変、T1WIで高信号、FLAIRでやや高信号、DWIで低信号を呈し、右大脳半球は圧排され、脳溝が狭小化している所見でした。正解率が高い結果となりました。この問題では、MRI画像での出血（血腫）は時期によって様々な信号を呈すること（表2）、硬膜下血腫と硬膜下水腫の鑑別にはFLAIRやT2*WIが有用であることを説明しました。また硬膜下血腫と硬膜下水腫の原因や治療などにも多少ふれました。

表2：MRIにおける血腫の信号変化

		T1WI	T2WI
超急性期 ～24時	オキシヘモグロビン	軽度低	軽度高
急性期 1～3日	デオキシヘモグロビン	軽度低	低
亜急性期早期 3日～1か月	血球内メトヘモグロビン	高	低
亜急性期後期 3日～1か月	血球外メトヘモグロビン	高	高
1か月～	ヘモジデリン	軽度低	低

問題3. 脳静脈洞血栓症

左後頭部の静脈洞部にT1WI、T2WI、FLAIRで高信号の病変があるという問題でしたが、DWI、MRVをあえて提示しなかったため、正解者が出ない結果となってしまいました。

DWIでは左の横静脈洞部が非常に高信号となり、MRVでは描出不良の所見となっています。この問題では、脳静脈洞血栓症は原因、臨床症状が非特異的であり、臨床診断は必ずしも容易ではないため、画像診断が重要であること、静脈洞内にDWIで高信号域が認められた時は、脳静脈洞血栓症を疑い、MR Venographyの追加などを積極的に行うべきであることなどを説明しました。

問題4. 聴神経腫瘍

右内耳道は拡大しT2WIにて脳脊髄液に比べ低信号、T1WIでは比較的高信号となっている所見でしたが、スクリーニング目的でたまたま発見されたもので主訴が提示されていなかったため、ターゲットを絞れず病変を発見できなかった方もいたようです。この問題では小脳橋角部の病変が

疑われる場合には、thin slice heavy T2 (CISS法)などを追加し、造影が出来る場合にはthin sliceで脂肪抑制をすることが有効であることを述べました。また小脳橋角部には聴神経腫瘍、髄膜腫、類表皮腫、転移性腫瘍、上衣腫、神経膠腫、脊索腫などがあり鑑別が必要であることや、聴神経は蝸牛神経と前庭神経から成るが、腫瘍のほとんどが前庭神経から発生することなどを説明しました。

問題5. 脳動脈瘤

前大脳動脈にできた巨大動脈瘤のT1WIとFLAIRを提示して問題にしました。FLAIRの動脈瘤からのフローアーチファクトを見て正解率は高くなると思いましたが、瘤の大きさがあまりに大きかったためか正解率は低くなりました。この問題では、MRAのTOF法とGd-Dynamic法での描出のされ方の違いや、脳動脈瘤の好発部位などを説明しました(図1)。

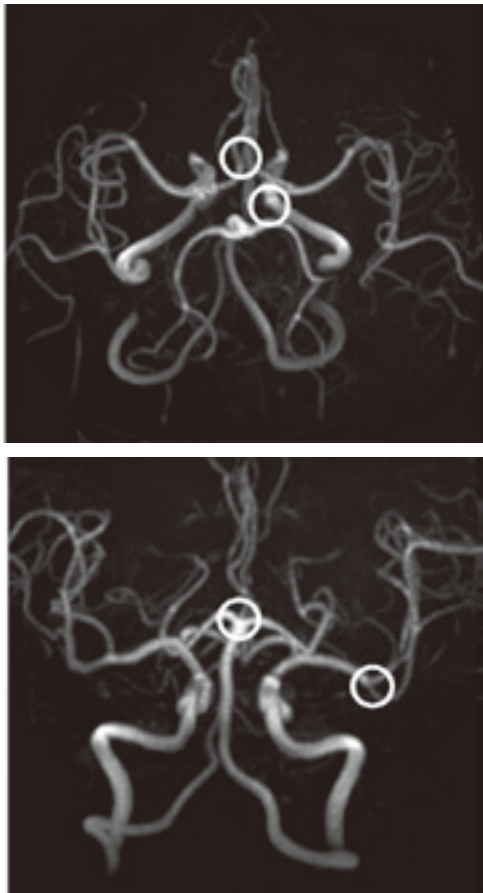


図1：脳動脈瘤の好発部位

問題6. 転移性脳腫瘍

患者病歴に肺がんがあり、所見として両側大脳に広範囲なT2WI、FLAIR画像で高信号の浮腫様変化があり、リング状の造影効果を認める腫瘍が多数認められることから、問題の正解率は高い結果となりました。ここでは転移性脳腫瘍のDWIでは充実性部分は等～軽度高信号を示すものが多いが、肺癌では著明な高信号となることや、リング状の造影効果を示すものの鑑別として転移性脳腫瘍、神経膠芽腫、脳膿瘍、多発性硬化症などが挙げられることを説明しました。

撮像順序と撮像画像	Sequence	TR (msec)	TE (msec)	FA (°)	Matrix
① T2WI (tra)	TSE	4250	91	180	187×384
② T1WI (tra)	SE	680	13	90	187×256
③ FLAIR (tra)	IR-TSE	9000	114	150	224×256
④ DWI (tra)	EP-SE	4100	88	-	124×128
⑤ Gd T1WI (tra)	SE	755	17	70	187×256
⑥ Gd T1WI (cor)	SE	624	17	90	187×256

撮像条件